

ИЗМЕНЕНИЯ СТРУКТУРНО-ФУНКЦИОНАЛЬНЫХ ХАРАКТЕРИСТИК ЩИТОВИДНЫХ ЖЕЛЕЗ У ОВЕЦ ВСЛЕДСТВИЕ ДЛИТЕЛЬНОГО НАХОЖДЕНИЯ В ЗОНАХ АВАРИЙНОГО ВЫБРОСА ЧЕРНОБЫЛЬСКОЙ АЭС

Changes in structural and functional characteristics thyroid glands in sheep due to long-term stay in the zones of emergency release of the Chernobyl nuclear power plant

Ишмухаметов К. Т., кандидат биологических наук,
Федеральный центр токсикологической, радиационной и биологической безопасности
(г. Казань)

Аннотация

Овцы на следе аварии ЧАЭС подверглись внешнему и внутреннему облучению «молодыми» продуктами ядерного распада урана и плутония в начальный период изотопами йода-131-135, позже цезия-137 и стронция-90. Поражение животных касалось всех структурно-функциональных элементов организма животных, что нашло свое отражение в изменении клинико-гематологических показателей, шерстной продуктивности, воспроизводительной функции. Потомство пораженных овец было жизнеспособным.

Ключевые слова: хроническое облучение, овцы, динамика изменения щитовидных желез.

Summary

Sheep in the wake of the Chernobyl accident were exposed to external and internal radiation by "young" products of nuclear decay of uranium and plutonium in the initial period with isotopes of iodine-131-135, later cesium-137 and strontium-90. The damage to animals concerned all structural and functional elements of the animal organism, which was reflected in the change in clinical and hematological indicators, woolen productivity, and reproducible function. The offspring of affected sheep were viable.

Keywords: chronic radiation, sheep, dynamics of changes in thyroid glands.

Введение. Овцы на аварийном следе Чернобыльской АЭС подверглись длительному внешнему и внутреннему облучению «молодыми» продуктами ядерного деления урана и плутония.

Главным действующим звеном в начальный период был бета-распад радионуклидов йода [4] и, в первую очередь, $^{131-135}\text{I}$, т.к. последние характеризуются наибольшим выходом в реакциях деления, высокой миграционной способностью и биологической доступностью [2]. Критическим органом для этих радионуклидов является щитовидная железа, что имело важное значение в формировании гипоплазии и деструктивных изменений в более поздний период времени [6].

Хотя изотопы йода и распространились на значительные расстояния, но за первых два месяца их содержание в элементах выброса снизилось на порядок. Позже большую значимость приобрели изотопы цезий-137 и стронций-90 [3]. В почве 30-километровой зоны ЧАЭС содержание ^{137}Cs в 1986 году достигало 200 и более Ки/км², в то время как содержание изотопов йода было значительно ниже, в т.ч. в Юго-Западных районах Гомельской области: Брагинский, Хойникский, Наровлянский районы - не превышало 1 Ки/км² [5].

Вследствие длительного нахождения животных в зонах радиоактивного загрязнения у них развились признаки хронического лучевого поражения, которые характеризовались общим угнетением, синдромом «повышенной утомляемости», слабым аппетитом, снижением массы тела, всклокоченностью шерсти, эпилепсиями, нарушением воспроизводительной функции и др. [7].

В настоящее время изучение состояния животноводства в зонах радиоактивного следа аварии на Чернобыльской АЭС в рамках программы радиоэкологического мониторинга отдельных регионов РФ [8] указывает на то, что контрмеры, принятые в послеаварийные

годы (перемещение «радиоактивных» выпадений в более глубокие слои почвы, выведение «грязных» участков из севооборота, создание природно-ландшафтных заповедников, удаление из генофонда животноводства пораженных радиацией животных и др.) сыграло свою роль - радионуклиды выявляются только в остаточных количествах в сельскохозяйственной продукции, а их переход в продукцию животноводства в наиболее «грязных» регионах РФ (Брянская, Тульская, Орловская области) успешно предотвращается использованием селективных сорбентов [1].

Материалы и методы. Исследования проведены в зонах аварийного выброса Чернобыльской АЭС в 1986-1991 годах. Диспансерному обследованию было подвергнуто более 40 тысяч тонкорунных мясошерстных овец породы Прекос в 9 районах Гомельской области Республики Беларусь (табл. 1).

Таблица 1

Территориальное распределение овцеводческих хозяйств Гомельской области по степени загрязнения радиоцезием

№	Объекты ветеринарного надзора	Группа	Загрязнение
1	Колхоз «им. А.А. Жданова» Хойникского района, Тульговичский с/с, дер. Тульговичи	1	30-40
2	Совхоз «Громыки» Ветковского района, Светиловичский с/с, д. Старые Громыки	1	15-40
3	Совхоз «Носовичи» Добрушского района, Носовичский с/с, д. Носовичи	2	5-35
4	Совхоз «50 лет БССР» Чечерского района	2	5-15
5	Межхозяйственное предприятие «Особино» Буда-Кошелевского района, Коммунарковский с/с, д. Особино	3	5-20
6	Совхоз "Станьковский" Рогачевского района, Старосельский с/с, д. Заречье	3	1-15
7	Совхоз «Мирный» Гомельского района, Долголесский с/с, д. Михальки	4	1-5
8	Коммунальное с.-х. унитарное предприятие «Паричи» Светлогорского района, Паричский п/с, д. Козловка	4	1-5
9	Межхозяйственное предприятие «Бунев» Октябрьского района, Краснослободский с/с, д. Буда,	4	1-5

Формирование загрязнения радионуклидами территорий СХП имело сложный и весьма неравномерный характер, что зависело во многом от метеоусловий - наличия ветра, температуры воздуха, атмосферного давления и другого, которое присутствовало во время ядерного разноса и, соответственно техногенный фон, который регистрировался в пределах одних и тех же сельскохозяйственных предприятий был значительно вариабелен. Важный фактор поражения овец заключался в том, что с появлением первой травы они были переведены на пастбищное содержание, что сыграло огромную роль в радиоактивном загрязнении шерстного покрова. К этому добавилось и то, что в связи со сложностью создавшейся обстановки первая послеаварийная стрижка животных была проведена только 1987 году. Таким образом к компоненте внешнего облучения, которая в отдельных хозяйствах достигала значения 0,01-0,05 Зв/час добавлялась составляющая радиоактивного загрязнения шерсти. По данным замеров (ДП-5А) шерсти в тюках после стрижки овец в хозяйствах Гомельской области мощность излучения составляла 0,035-0,045 Зв/час.

Был изучен клинический статус овец в послеаварийный период, а также отобран материал от 10 животных для микроскопических исследований. Были изготовлены гистологические препараты, которые окрасили тремя способами: «Пикро-Индиго-Кармином», «Азур-Эозином» и краской «Гематоксилином-Конго-Ротт».

В данной работе представлены препараты щитовидных желез от овец, отобранных на овцефермах:

- поселка Старые Громыки совхоза «Громыки» Светиловичского сельсовета Гомельской

области, овца 1,5-годовалого возраста, убой, произведенный через 2,5 месяца после аварии на ЧАЭС (Рис. 1).

- Щитовидная железа 1,5-годовалой овцы породы Прекос из овцефермы совхоза «50 лет БССР» Чечерского района Гомельской области Республики Беларусь. Животное пало через 8,5 месяцев после начала облучения (Рис. 2).

- Щитовидная железа 1,5-годовалой овцы породы Прекос из овцефермы совхоза «Известия» Арского района Республики Татарстан. Контрольное животное, вынуждено убито (Рис. 3).

- Щитовидная железа 1,5-годовалой овцы породы Прекос из овцефермы совхоза «Авангард» Арского района Республики Татарстан. Контрольное животное, вынуждено убито (Рис. 4).

- Щитовидная железа 2,5-годовалой овцы породы Прекос из овцефермы колхоза «им. А.А. Жданова» Хойникского района, Тульговичский с/с, дер. Тульговичи (Рис. 7, 8).

- Щитовидная железа 2,5-месячного ягненка породы Прекос из овцефермы совхоза «Громыки» Ветковского района, Светиловичский с/с, д. Старые Громыки.

Результаты исследований. Характер радиационного воздействия, также, как и проявление лучевой болезни у животных изменялись в соответствии с периодами полураспада элементов ядерного топлива. В начальный период в связи с влиянием на организм животных избыточных количеств радиоактивного йода у них наступил иодизм, который проявился гиперфункцией щитовидной железы с выработкой избыточного количества тиреоидных гормонов (коллоидный зоб). Клиническим проявлением гипертиреоза являлось поражение дыхательных путей, сухость кожи, судороги, снижение аппетита, расстройства работы желудочно-кишечного тракта и многое другое.

На рисунках 1-4 приводятся препараты щитовидных желез овец: через 2,5 месяца после аварии на ЧАЭС (1), 8,5 месяцев (2) и контрольных животных (3, 4).

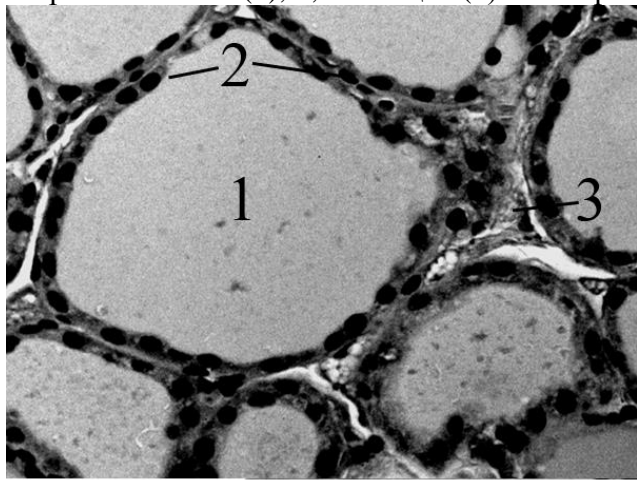


Рис. 1

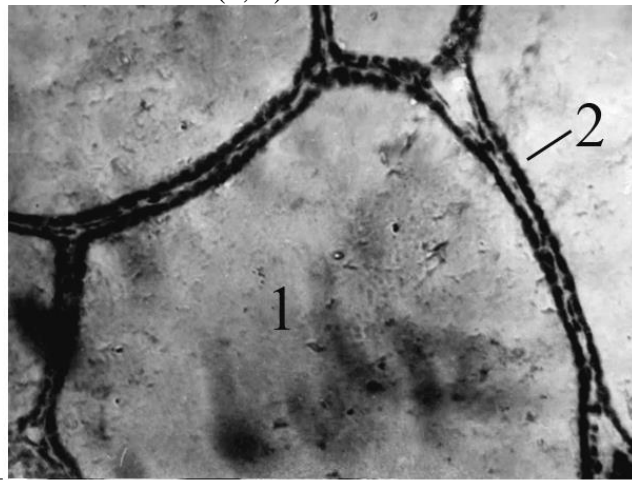


Рис. 2

На препаратах 1 и 2 (увеличение 20x100x1, без фильтра) четко выражено переполнение фолликулов коллоидным веществом и полиморфность содержимого (1). На препарате 1 выражен кубический, 2 – плоский эпителий стенок фолликулов. На препаратах 1 и 2 межфолликулярная соединительная ткань - слабо выражена. На рисунке 1 (3) просматривается междольковое пространство с кровеносными сосудами. На рисунках 3 и 4 (контрольные животные) наблюдаются фолликулярные клетки с кубическим эпителием стенок и полихромным содержимым фолликулов. На апикальной поверхности тиреоцитов (4) выражены резорбционные вакуоли.

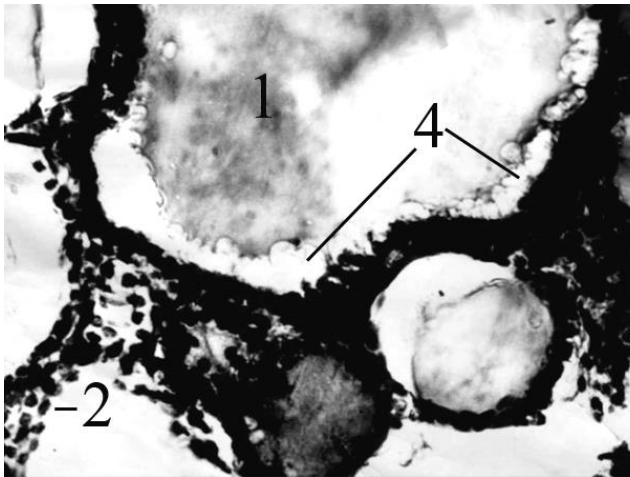


Рис. 3

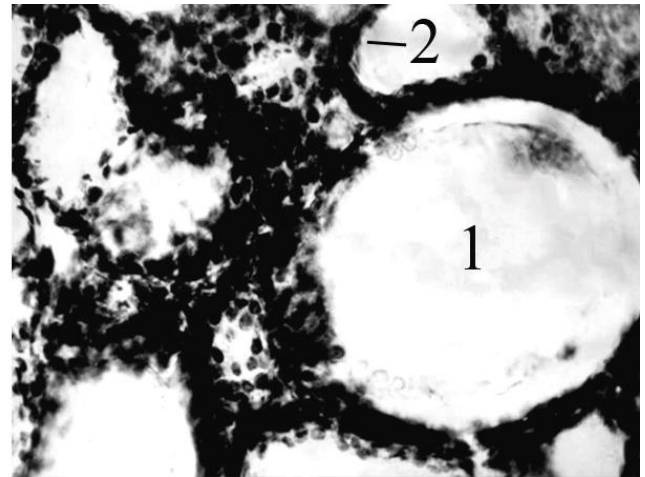


Рис. 4

Через год после аварии на ЧАЭС в среднем у 10-20 % овец Хойникского, Ветковского, Чечерского, Добрушского, Буда-Кошелевского районов Гомельской области Республики Беларусь клинически проявлялся гипотиреоз. Животные имели слабый аппетит, были угнетены, у них отмечался синдром повышенной утомляемости. Диспансерные обследования показали, что 30-40 % животных имели упитанность ниже средней. Шерсть овец была всклокоченной, без характерного блеска, регистрировалось диффузное ее выпадение, очаговые или сплошные эпиляции. Отмечалось снижение прочности, однородности и длины шерсти (рис. 5, 6).



Рис. 5




Рис. 6

У овцематок наблюдали нарушение половых циклов, течение беременности, родов и послеродового периода. У отдельных овцематок было зарегистрировано временное или продолжительное бесплодие. Были зарегистрированы случаи задерживания отделения последа, выпадения матки, влагалища, рождения слабых, маловесных и нежизнеспособных ягнят.

У большинства животных регистрировали панцитопению. В структуре лейкограмм наблюдали до 2-3 % атипичных многоядерных клеток, до 5-6 % миелоцитов, 6-8 % юных нейтрофилов, эозинофилия достигала 14-47 %.

В указанных районах в послеварийный период повысилась заболеваемость и падеж по причинам нарушений функции щитовидной железы, которые выражались в патологии органов размножения животных (15-20 %), пищеварения (35-40 %), дыхания (20-25 %), обмена веществ (15-20 %).

При вскрытии павших животных регистрировали уменьшение размеров щитовидной железы до 2-5 раз. При микроскопическом исследовании органа наблюдали замещение структурных элементов паренхимы соединительной тканью.

На рисунках 7-8 приведены препараты щитовидной железы овцы, павшей через 12 месяцев после аварии на ЧАЭС (Гомельская область).

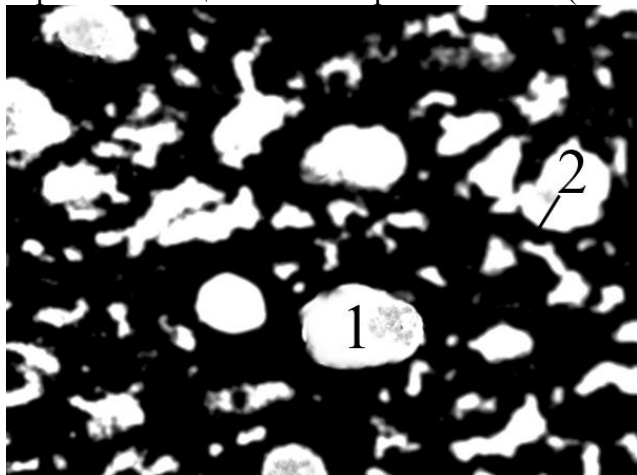


Рис. 7

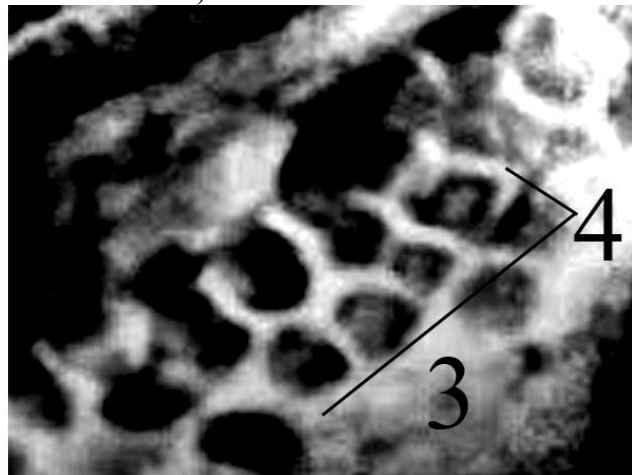


Рис. 8

При увеличении 20x100x1 на препарате (Рис. 7) просматриваются фолликулы в которых присутствует ограниченное количество содержащего (1), междольковое пространство расширено, представляет собой смесь тиреоцитов, пронизанных соединительнотканнными элементами. В сосудах МЦР, проходящих в междольковом пространстве (рис. 8 (3), увеличение 20x100x5) регистрируются сладжированные эритроциты (4) с элементами эритродиapedеза (сосудистый стаз). Но, в то же время у потомства облученных животных структура желез за исключением некоторых особенностей, не была нарушена.

На рисунках 9 и 10 представлена щитовидная железа павшего 2,5-месячного ягненка (Гомельская область).

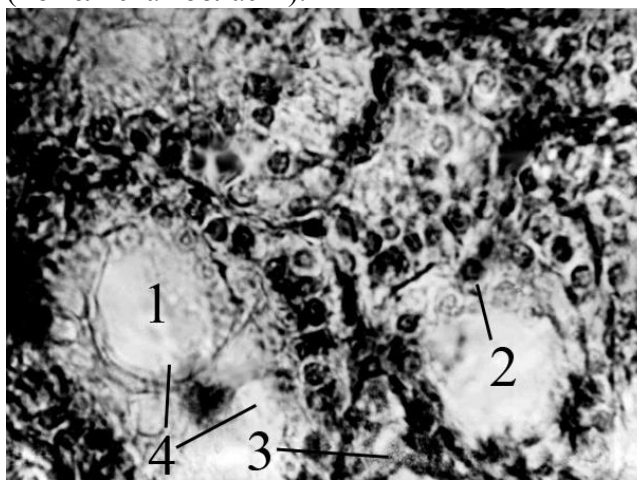


Рис. 9

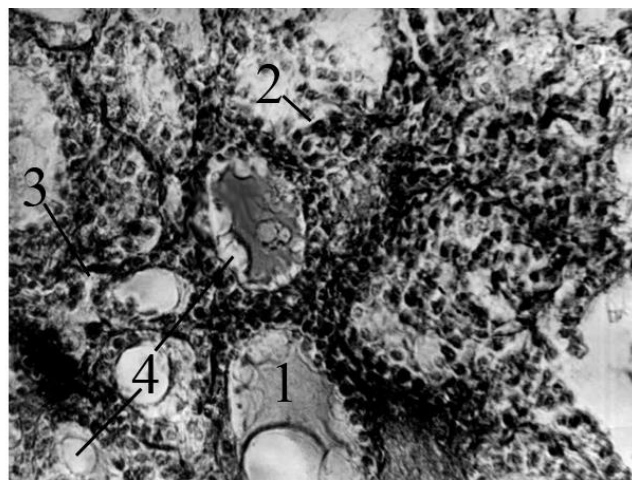


Рис. 10

На препаратах 9 (20x100x2,5) и 10 (20x100x1) просматриваются фолликулы разных размеров от совсем маленьких, имеющих ограниченное коллоидное пространство до крупных (1), в которых содержится полихромный, от розового до сиреневого оттенка коллоид, на апикальной поверхности тиреоцитов (4) четко просматриваются резорбционные вакуоли. Тиреоциты хорошо выражены, кубической формы, в тиреоидных клетках четко прослеживаются ядра и содержимое клеток. В междолькулярном пространстве (4) регистрируются сосуды микроциркуляторного русла заполненные содержимым (состоянии стаза), в которых при увеличении 20x10x5 (подобно препарату 8) регистрируются сладжированные эритроциты с элементами эритродиapedеза.

Заключение. Таким образом, овцы на следе аварии Чернобыльской АЭС подверглись воздействию, в начальный период изотопов йода, что сыграло важную роль в деструктивных изменениях щитовидных желез и нарушении всех функций организма животных. Действие радиоизотопов цезия и стронция также имело свои последствия после их включения в состав костной (^{90}Sr) и мышечной (^{137}Cs) тканей, в виде внутреннего облучения организма.

Немаловажным был фактор внешнего облучения, который слагался из двух составляющих - действия техногенного фона, который в указанных хозяйствах в начальный период составлял 0,02-0,05 Зв/час и кроме того, загрязненной радионуклидами шерсти - 0,035-0,045 Зв/час.

У пораженных радиацией животных изменилась производительная способность щитовидной железы вначале в виде гиперфункции с нарушением дыхания, одышкой, сухостью кожи, судорогами, снижением аппетита, расстройством работы ЖКК и многого другое, морфологическими изменениями структуры железы в виде переполнения фолликулярных пространств коллоидным веществом и перерождения кубического эпителия (2,5 мес.) в плоский (8,5 мес.), клиническим проявлением гипотиреоза и нарушением морфофункционального состояния все систем пораженных животных (12 мес.). Потомство овец, кроме некоторых микрособенностей функционального состояния щитовидных желез, в целом было вполне жизнеспособно.

Библиографический список

1. Бударков В.А., Маяков Е.А. и др. Сорбенты радиоактивного цезия для животноводства // IV Междунар. науч.-техн. конф. «Итоги 8 лет работы по ликв. Последствий аварии на ЧАЭС». - Зелёный Мыс, 1994. - С. 195.

2. Василенко, И.Я. Биологическое действие продуктов ядерного деления // Василенко И.Я., Василенко О.И. – Изд.: Бинوم, 2011. – 211 с.

3. Израэль, Ю. А. Глобальное и региональное радиоактивное загрязнение цезием-137 европейской территории бывшего СССР / Израэль Ю.А., Квасникова Е.В., Назаров И.М., Фридман Ш.Д. // Метеорология и гидрология. - 1994. - № 5. - С. 5-9.

4. Ильин, Л.А. Радиоактивный йод в проблеме радиационной безопасности / Ильин Л.А., Архангельская Г.В., Константинов Ю.О., Лихтарев И.А. - М.: Атомиздат, 1972. -271 с.

5. Ильин Л.А., Балонов М.И., Булдаков Л.А. и др. Экологические особенности и медико-биологические последствия аварии на Чернобыльской АЭС // Мед. радиология. - 1989. - № 11. - С. 59-81.

6. Ишмухаметов, К.Т. Морфофункциональное состояние щитовидной и поджелудочной желез у овец, завезенных со следа аварийного выброса ЧАЭС // Материалы Всероссийской научно-практической конференции «Гигиена, ветсанитария и экология животноводства», 22-24 сентября 1994 года. - С. 169-170.

7. Ишмухаметов, К.Т. Клиническое состояние овец на радиоактивном следе аварийного выброса Чернобыльской АЭС. Дис. канд. биол. наук: 3.00.01: защищена в 1993 году / Автор: Ишмухаметов Камиль Талгатович. – Казань, 1993. – 183 с.

8. Конюхов, Г.В. Радионуклиды в регионах с различной экологической ситуацией / Г.В. Конюхов, К.Т. Ишмухаметов, Н.Б. Тарасова // Журнал «Ветеринарный врач», 2017, №3, С. 51-55.